- Copyright - Il Pensiero Scientifico Editore downloaded by IP 3.19.30.232 Sat, 27 Apr 2024, 21:13:57

Cardioversione elettrica endocavitaria di fibrillazione atriale in paziente con persistenza di vena cava superiore sinistra

Giosuè Mascioli, Luca Bontempi, Tania Bordonali, Federico Costa, Antonio Curnis

Laboratorio di Elettrofisiologia, Divisione e Cattedra di Cardiologia, Università degli Studi, Brescia

Key words:
Atrial fibrillation; Cardioversion; Vena cava.

The observation of a persistent left superior vena cava is a rare event during electrophysiological procedures. In the literature, many studies can be found describing permanent pacemaker implantation in patients with this congenital defect.

We describe the case of a 70-year-old woman, referred to our centre for persistent atrial fibrillation, not converted to sinus rhythm with transthoracic electrical cardioversion in whom we decided to attempt an endocardial electrical cardioversion.

During catheter positioning, via the left subclavian vein, we observed the presence of a left superior vena cava.

(Ital Heart J Suppl 2002; 3 (3): 349-351)

© 2002 CEPI Srl

Ricevuto l'1 ottobre 2001; nuova stesura il 20 novembre 2001; accettato il 28 novembre 2001.

Per la corrispondenza:

Dr. Giosuè Mascioli

Divisione di Cardiologia
Spedali Civili
Piazzale Spedali Civili, 1
25123 Brescia
E-mail:
gmascioli@inwind.it

Introduzione

La persistenza della vena cava superiore sinistra si verifica nello 0.1-0.2% della popolazione generale, mentre la sua incidenza è superiore nei pazienti con altre malformazioni cardiache (sino al 3-10%)[1].

In genere la vena cava superiore sinistra drena direttamente nel seno coronarico ed attraverso quest'ultimo raggiunge infine l'atrio destro[2].

In letteratura esistono alcuni report relativi all'impianto di pacemaker[3,4] o di defibrillatore[5] in pazienti affetti da questa malformazione. Dall'analisi della letteratura dal 1991 ad oggi non risultano invece casi clinici di cardioversioni elettriche endocavitarie in pazienti portatori di vena cava superiore sinistra e nemmeno di procedure elettrofisiologiche eseguite attraverso questa via, anche se, da un'analisi dell'anatomia del seno coronarico eseguita nei pazienti sottoposti ad ablazione con radiofrequenza, la persistenza di vena cava superiore sinistra sembra essere più frequente nei pazienti con sindrome di Wollf-Parkinson-White[6,7].

Caso clinico

Una donna di 70 anni, sottoposta nel 1979 ad intervento cardiochirurgico per correzione di un difetto interatriale tipo ostium secundum, fu ricoverata l'8 giugno 2001 nella nostra Divisione per una fibrillazione atriale ad epoca di insorgenza sconosciuta, sintomatica per cardiopalmo e dispnea. Sino al marzo 2000 la paziente era in ritmo sinusale, come documentato da un elettrocardiogramma standard eseguito durante una visita di controllo.

Dopo un adeguato periodo di scoagulazione, il 2 luglio 2001 la paziente fu sottoposta ad un tentativo di cardioversione elettrica transtoracica risultato inefficace.

Dato il persistere dei sintomi nonostante la terapia medica, si decise quindi di effettuare un tentativo di cardioversione endocavitaria. La procedura venne eseguita l'8 luglio 2001. Dato che l'Rx torace e l'ecocardiogramma eseguiti all'ingresso in Reparto non evidenziavano la presenza di anomalie venose, si decise di eseguire la procedura come viene effettuata routinariamente nel nostro Laboratorio.

Dopo aver posizionato un catetere di back-up e di sincronizzazione in apice del ventricolo destro attraverso la vena femorale destra, venne punta per via percutanea la vena cava succlavia sinistra: l'introduzione della guida metallica in vena evidenziò la presenza di una vena cava superiore sinistra, drenante in un ampio seno coronarico.

Il catetere da cardioversione (Vascostim TC 2 CK2, Medical Path, Milano, Italia, a doppio coil, superficie di ogni spirale 500 mm^2) fu dunque introdotto attraverso questo accesso venoso, ed i due coil

- Copyright - Il Pensiero Scientifico Editore downloaded by IP 3.19.30.232 Sat, 27 Apr 2024, 21:13:57

per la cardioversione furono posizionati, esattamente al contrario di ciò che avviene in genere, in seno coronarico il prossimale ed in atrio destro laterale il distale (Fig. 1).

Dopo aver sedato la paziente con midazolam 5 mg e.v., venne erogato, secondo il protocollo usato routinariamente nel nostro Centro, uno shock endocavitario di 5 J, con forma di onda bifasica troncata esponenziale[8], che ripristinò il ritmo sinusale (Fig. 2).

Il giorno seguente, data la presenza di un ritmo giunzionale persistente bradicardico nonostante l'assenza di terapia antiaritmica, fu impiantato un pacemaker bicamerale con approccio destro; la procedura fu portata a termine senza problemi o complicanze.

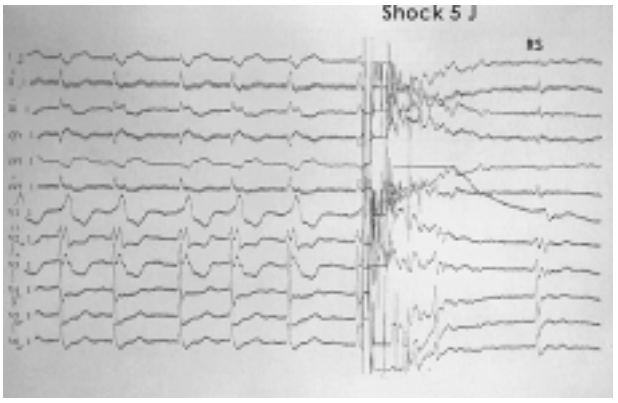

Figura 2. *Elettrocardiogramma a 12 derivazioni eseguito al momento dello shock endocavitario, con ripristino del ritmo sinusale (RS). Durante fibrillazione atriale è presente un blocco di branca destro frequenza-dipendente.*

Discussione

La persistenza della vena cava superiore sinistra è un'anomalia piuttosto rara, la cui frequenza tuttavia aumenta tra la popolazione affetta da altre malformazioni cardiache[1].

L'Rx torace di per sé non è in grado di sollevare spesso il sospetto della presenza di tale anomalia e, almeno in un terzo dei casi, anche l'ecocardiogramma transtoracico non è di alcuna utilità[9]. Per tale motivo, la maggior parte dei pazienti affetti da vena cava superiore sinistra che necessitano di procedure elettrofisiologiche giungono al tavolo operatorio senza che la loro malformazione sia nota.

La presenza di vena cava superiore sinistra misconosciuta rende in genere le procedure elettrofisiologiche e di cardiostimolazione, qualora vengano eseguite con approccio venoso sinistro, più complesse rispetto a quanto avviene nella popolazione generale, in quanto il raggiungimento del ventricolo destro tramite il sistema venoso sinistro deve avvenire attraverso una via tortuosa che include il passaggio del catetere dalla vena cava superiore sinistra al seno coronarico, da questo all'atrio destro e quindi in ventricolo destro con un loop di 360° del tutto innaturale (Fig. 3).

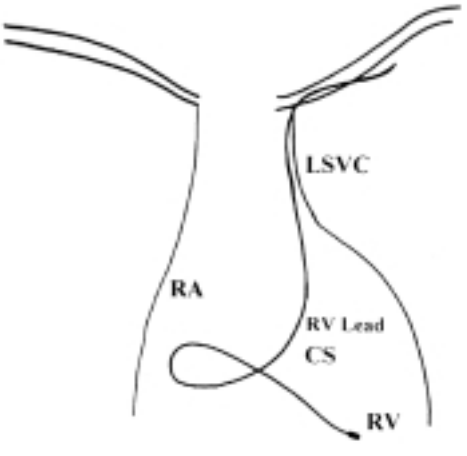

Figura 3. *Percorso di un elettrocatetere da stimolazione permanente per il posizionamento definitivo in ventricolo destro passando attraverso una vena cava sinistra. LSVC = vena cava superiore sinistra; RV lead = catetere per il ventricolo destro. Altre abbreviazioni come in figura 1.*

Nella nostra paziente invece la presenza di una vena cava superiore sinistra ha reso la procedura di cardioversione endocavitaria molto più semplice, in

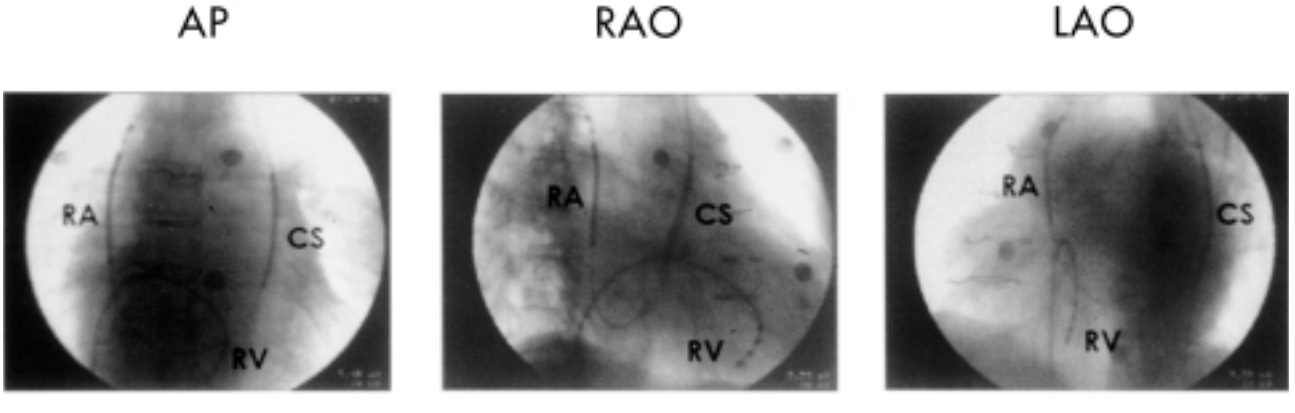

Figura 1. *Posizione dei cateteri nelle tre proiezioni radiologiche classiche. AP = anteroposteriore; CS = seno coronarico; LAO = obliqua anteriore sinistra 30°; RA = atrio destro; RAO = obliqua anteriore destra 60°; RV = ventricolo destro.*

- Copyright - Il Pensiero Scientifico Editore downloaded by IP 3.19.30.232 Sat, 27 Apr 2024, 21:13:57

quanto la configurazione di prima scelta dei coil per la cardioversione endocavitaria (coil distale in seno coronarico e coil prossimale in atrio destro) può essere ottenuta molto più facilmente invertendo la sequenza dei coil.

Diverso è invece il discorso quando lo shock erogato con questa configurazione sia inefficace ed occorra quindi ricorrere a configurazioni alternative che necessitino del posizionamento del coil distale in arteria polmonare sinistra: in questo caso, la presenza di vena cava superiore sinistra suggerisce un approccio venoso tramite il sistema venoso superiore destro (giugulare o succlavia) o tramite le vene femorali, in quanto raggiungere il ventricolo destro dalla vena cava superiore sinistra con cateteri così rigidi come quelli da cardioversione endocavitaria risulta assai indaginoso.

Il caso descritto, pur non presentando difficoltà particolari, dimostra come anche manovre elettrofisiologiche diverse dalla stimolazione cardiaca permanente possano essere eseguite in pazienti in cui vi sia persistenza di vena cava superiore sinistra. In effetti, da un'analisi della letteratura, sono stati descritti sino ad oggi solo casi di impianto di pacemaker definitivo o di defibrillatore impiantabile in pazienti con questo difetto congenito[5,10], ma le descrizioni relative a manovre elettrofisiologiche diverse sono solo report di persistenza di una vena cava superiore sinistra che non è stata tuttavia utilizzata ai fini della procedura[6,7,11].

Riassunto

Il riscontro della persistenza di una vena cava superiore sinistra è un evento raro durante procedure elettrofisiologiche. In letteratura sono riportati diversi casi di impianto di pacemaker in pazienti con tale difetto congenito.

Descriviamo il caso di una donna di 70 anni, ricoverata nel nostro Centro per una fibrillazione atriale persistente, non convertita in ritmo sinusale con una cardioversione elettrica transtoracica, nella quale abbiamo deciso di eseguire una cardioversione elettrica endocavitaria.

Durante il posizionamento del catetere, attraverso la vena cava succlavia sinistra, abbiamo riscontrato la presenza di una vena cava superiore sinistra.

Parole chiave: Cardioversione; Fibrillazione atriale; Vena cava.

Bibliografia

1. Bjerregaard P, Laursen HB. Persistent left superior vena cava. Incidence, associated congenital heart defects and frontal plane P-wave axis in a paediatric population with congenital heart disease. Acta Paedriatr Scand 1980; 69: 105-8.
2. Nsah EN, Moore GW, Hutchins GM. Pathogenesis of persistent left superior vena cava with a coronary sinus connection. Pediatr Pathol 1991; 11: 261-9.
3. Dirix LY, Kersschot IE, Fierens H, Goethals MA, Van Daele G, Claessen G. Implantation of a dual chamber pacemaker in a patient with persistent left superior vena cava. Pacing Clin Electrophysiol 1988; 11: 343-5.
4. Lyon X, Kappenberger L. Implantation of a cardiac resynchronization system for idiopathic dilated cardiomyopathy in a patient with persistent left superior vena cava using an experimental lead for left ventricular stimulation. Pacing Clin Electrophysiol 2000; 23: 1439-41.
5. Mattke S, Markewitz A, Dorwarth U, Hoffmann E, Steinbeck G. Defibrillator implantation in a patient with a persistent left superior vena cava. Pacing Clin Electrophysiol 1995; 18: 117-20.
6. Weiss C, Cappato R, Willems S, Meinertz T, Kuck KH. Prospective evaluation of the coronary sinus anatomy in patients undergoing electrophysiologic study. Clin Cardiol 1999; 22: 537-43.
7. Chiang CE, Chen SA, Yang CR, et al. Major coronary sinus abnormalities: identification of occurrence and significance in radiofrequency ablation of supraventricular tachycardia. Am Heart J 1994; 127: 1279-89.
8. Andraghetti A, Scalese M. Safety and efficacy of low-energy cardioversion of 500 patients using two different techniques. Europace 2001; 3: 4-9.
9. Zellers TM, Hagler DJ, Julsrud PR. Accuracy of two-dimensional echocardiography in diagnosing left superior vena cava. J Am Soc Echocardiogr 1989; 2: 132-8.
10. Biffi M, Boriani G, Frabetti L, Bronzetti G, Branzi A. Left superior vena cava persistence in patients undergoing pacemaker or cardioverter-defibrillator implantation: a 10-year experience. Chest 2001; 120: 139-44.
11. Takatsuki S, Mitamura H, Ieda M, Ogawa S. Accessory pathway associated with an anomalous coronary vein in a patient with Wolff-Parkinson-White syndrome. J Cardiovasc Electrophysiol 2001; 12: 1080-2.